



Secondo nucleo tematico: Le patologie della colonna vertebrale

Percorso di potenziamento-orientamento
“BIOLOGIA CON CURVATURA BIOMEDICA”

Dr. Domenico Durante
Ortopedia e traumatologia - Medicina dello Sport

PATOLOGIE DEL RACHIDE

- *DEI GIOVANI (deformità vertebrali giovanili)*
- *DEGLI ADULTI (patologia degenerativa del rachide)*



ANATOMIA

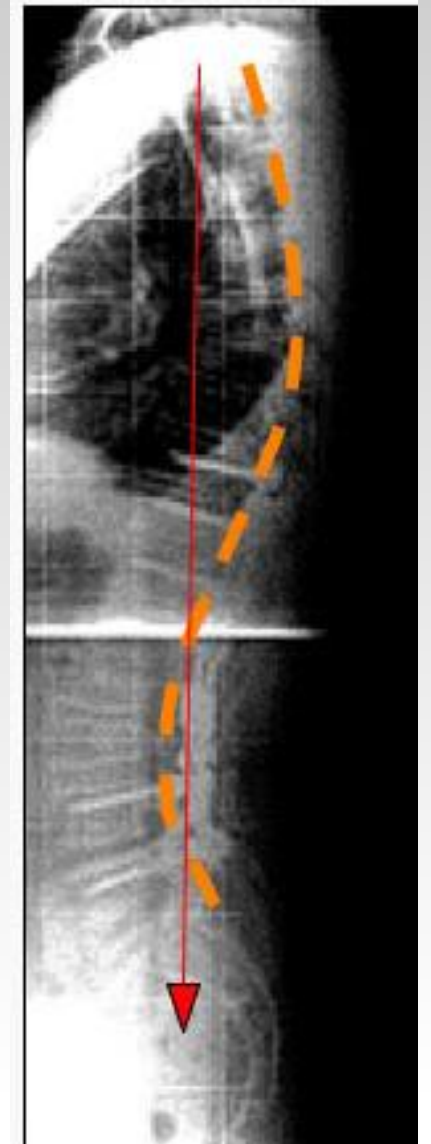
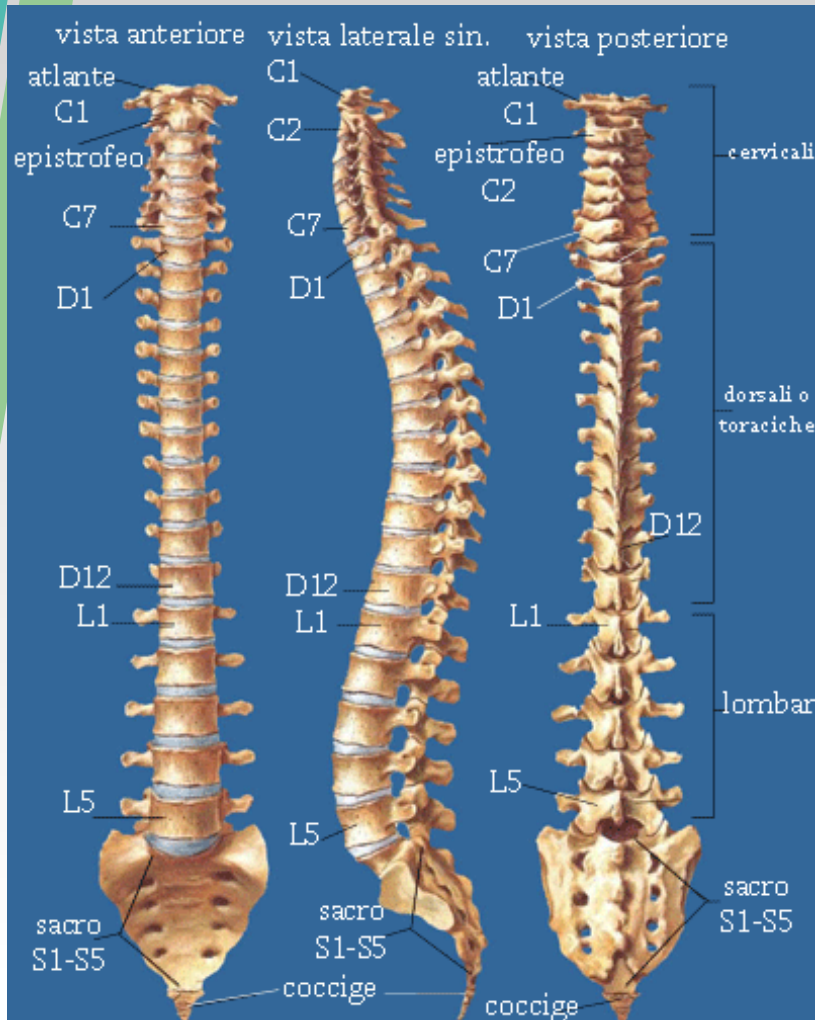
Come si presenta la colonna vertebrale?

..dritta (o quasi) sul piano frontale..

...4 curve alternate e opposte sul piano laterale
Lordosi cervicale-cifosi dorsale-
Lordosi lombare...

... (aumento del carico sulla colonna)

..balace sagittale...
allineamento C7-Sacro



Federazione Nazionale
Ordine Medici Chirurghi ed Odontoiatri



Ministero dell'Istruzione
dell'Università e Ricerca



Liceo Scientifico Statale
Leonardo da Vinci



Ordine Provinciale dei Medici Chirurghi e Dentisti
Reggio Calabria

PATOLOGIE DEL RACHIDE

- **DEI GIOVANI (deformità vertebrali giovanili)**



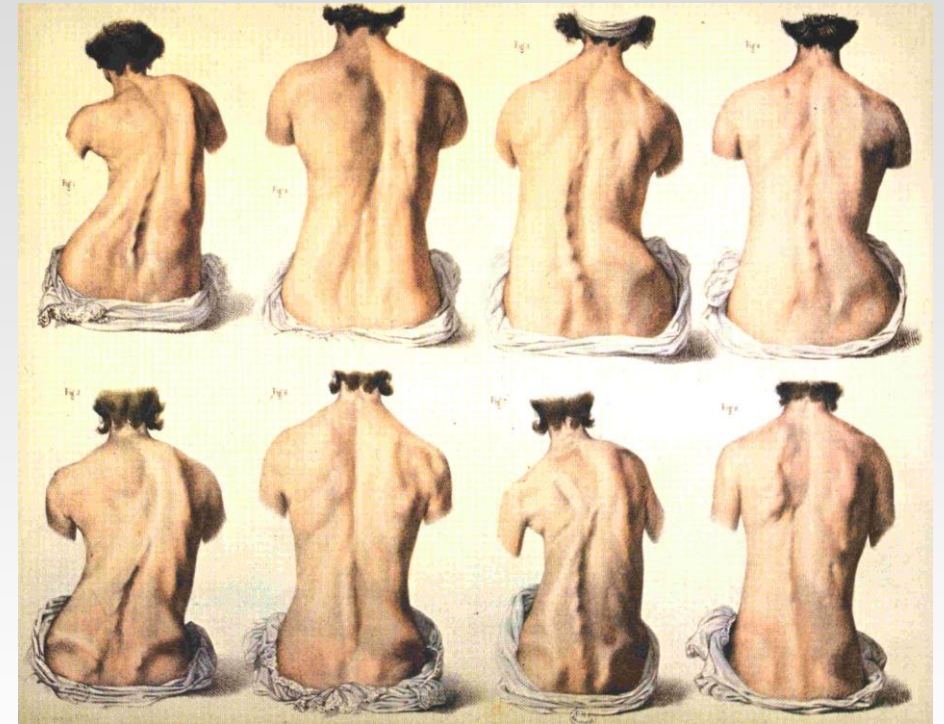
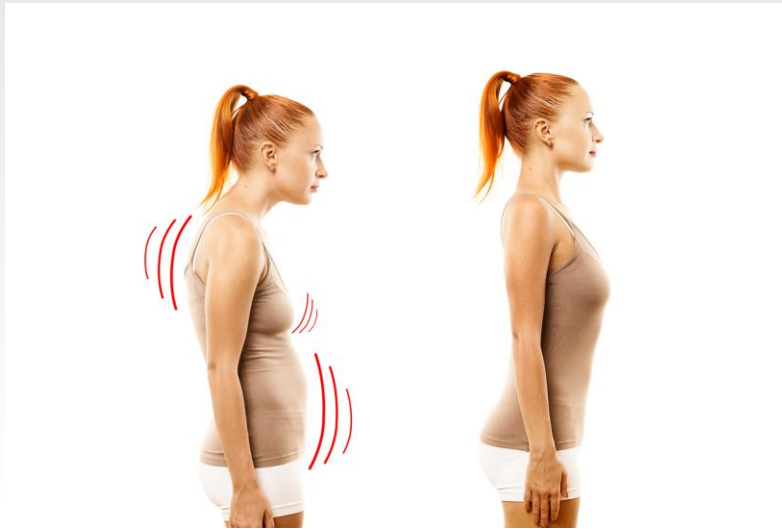
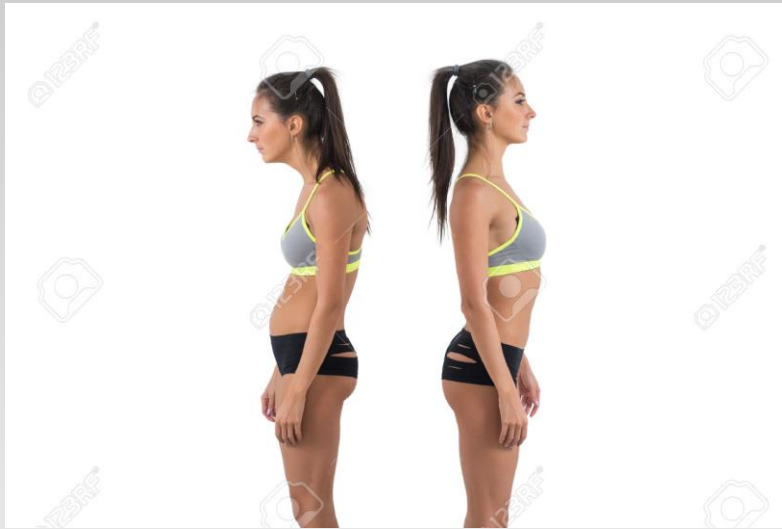Patologie conclamate non semplici atteggiamenti scorretti

- **DEFORMITA' NEL PIANO FRONTALE (Scoliosi)**
- **DEFORMITA' NEL PIANO SAGGITTALE (Ipercifosi-Iperlordosi)**



Posture scorrette

Le Scoliosi



Ruolo delle deviazioni scoliotiche



Federazione Nazionale
Ordine Medici Chirurghi ed Odontoiatri



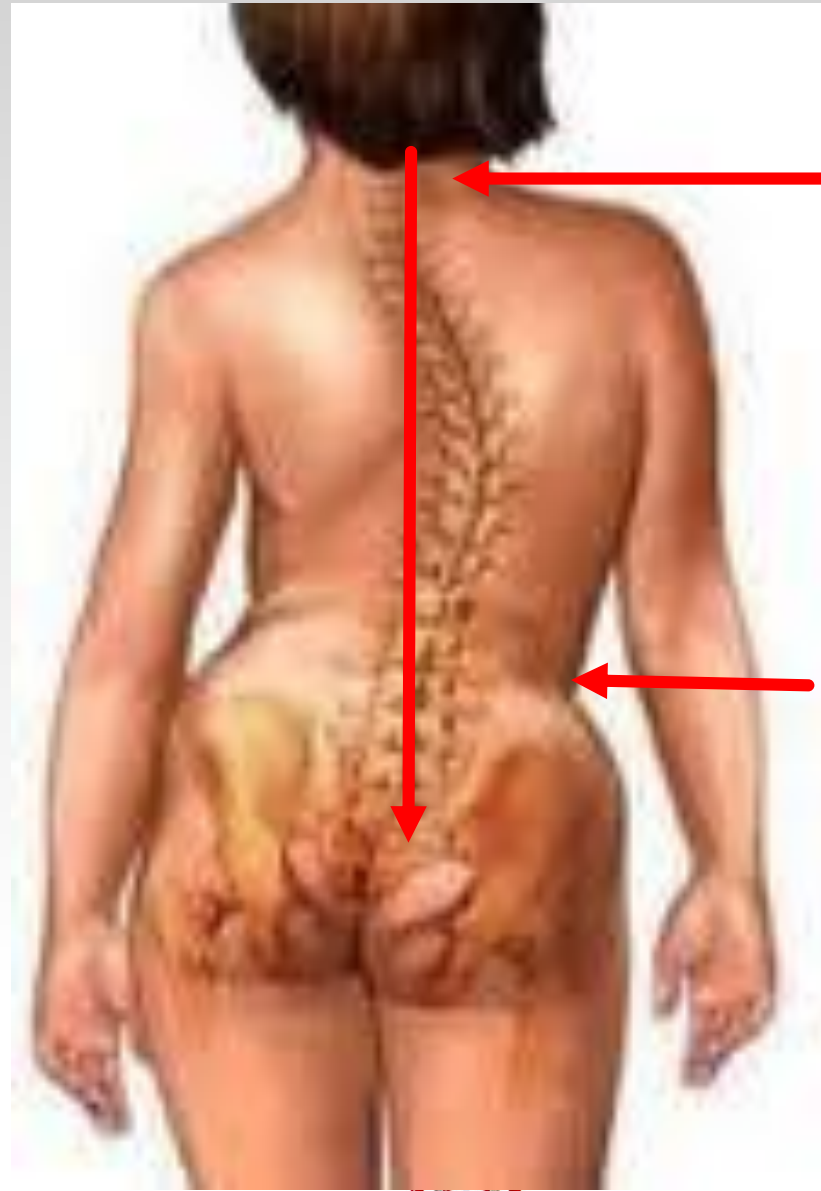Ministero dell'Istruzione
dell'Università e Ricerca



Liceo Scientifico Statale
Leonardo da Vinci



Esame sul piano frontale - scoliosi



Allineamento
cervicale sacro

Diminuzione dei triangoli
della taglia



Federazione Nazionale
Ordine Medici Chirurghi ed Odontoiatri



Ministero dell'Istruzione
dell'Università e Ricerca



Liceo Scientifico Statale
Leonardo da Vinci

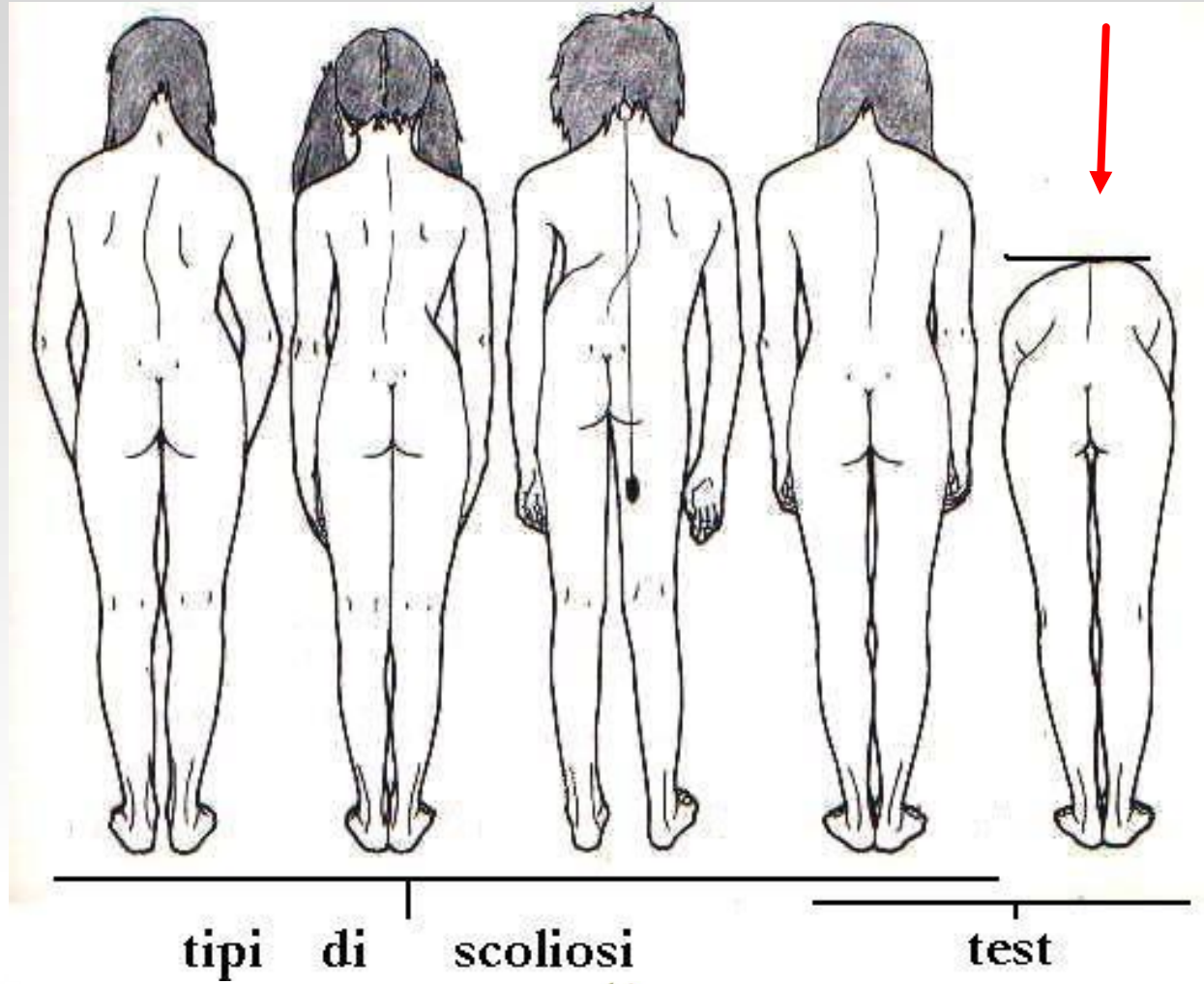


ORDINE PROVINCIALE DEI MEDICI CHIRURGI E DENTISTI
REGGIO CALABRIA

Le Scoliosi

toracica lombare dorsolombare

gibbo



Federazione Nazionale
Ordine Medici Chirurghi ed Odontoiatri



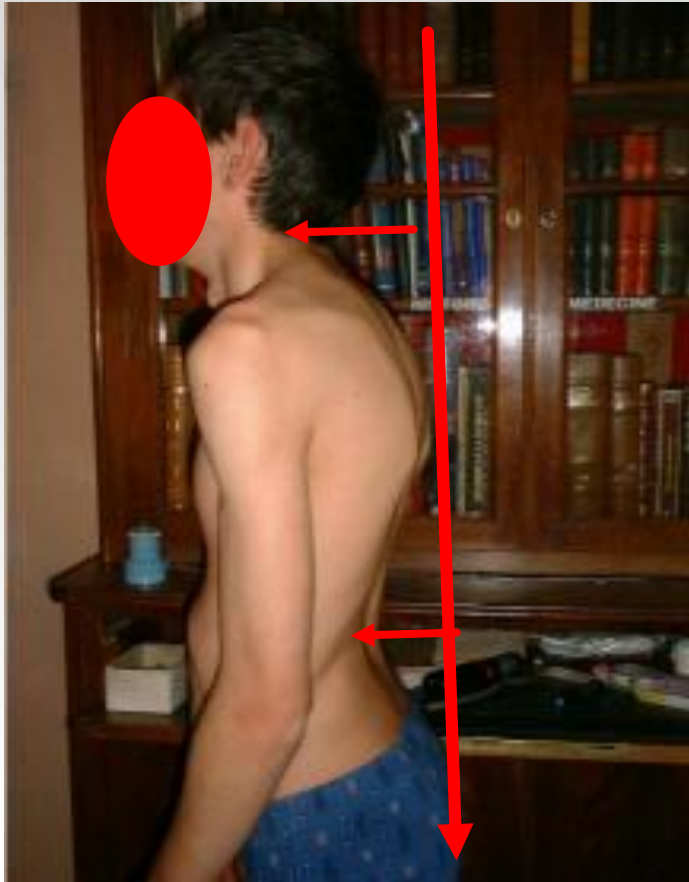Ministero dell'Istruzione
dell'Università e Ricerca




Liceo Scientifico Statale
Leonardo da Vinci



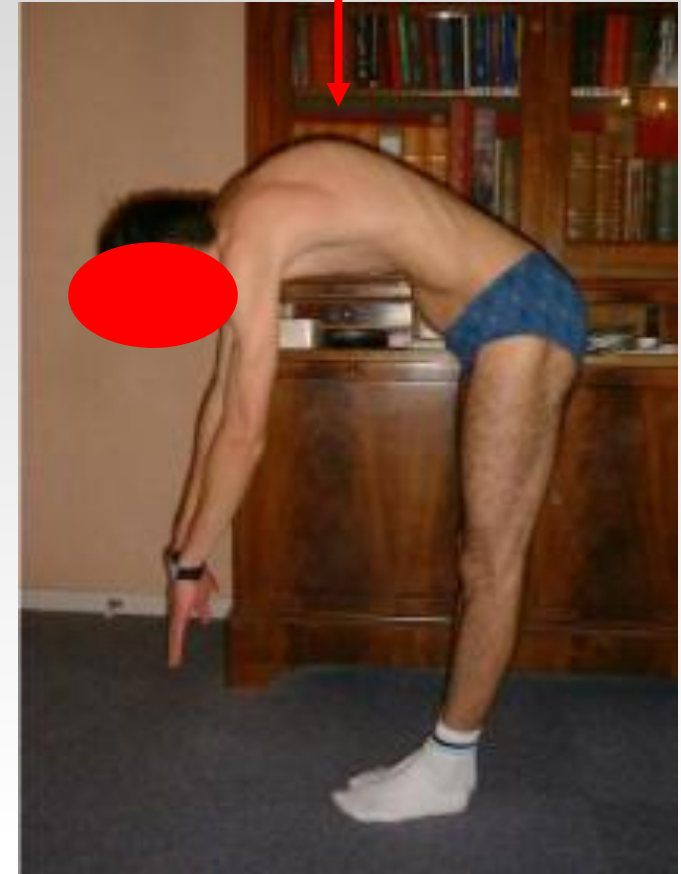ipercifosi ed iperlordosi...esame sul piano laterale ...



Aumento delle «frecce» distanza dalla parallela al dorso sul tratto cervicale e lombare



Aumento del «gibbo» in flessione



Federazione Nazionale
Ordine Medici Chirurghi ed Odontoiatri



Ministero dell'Istruzione
dell'Università e Ricerca

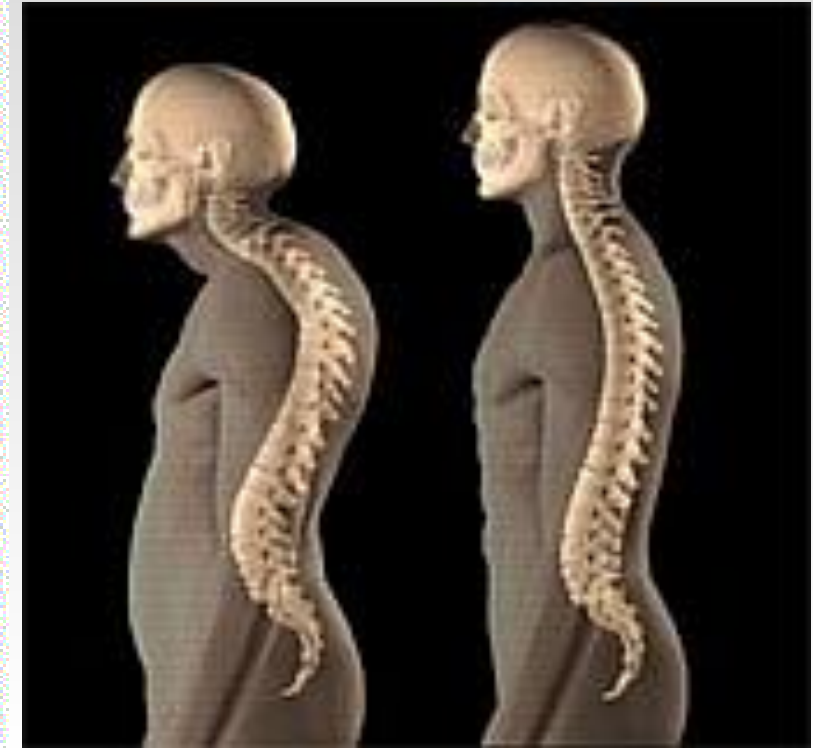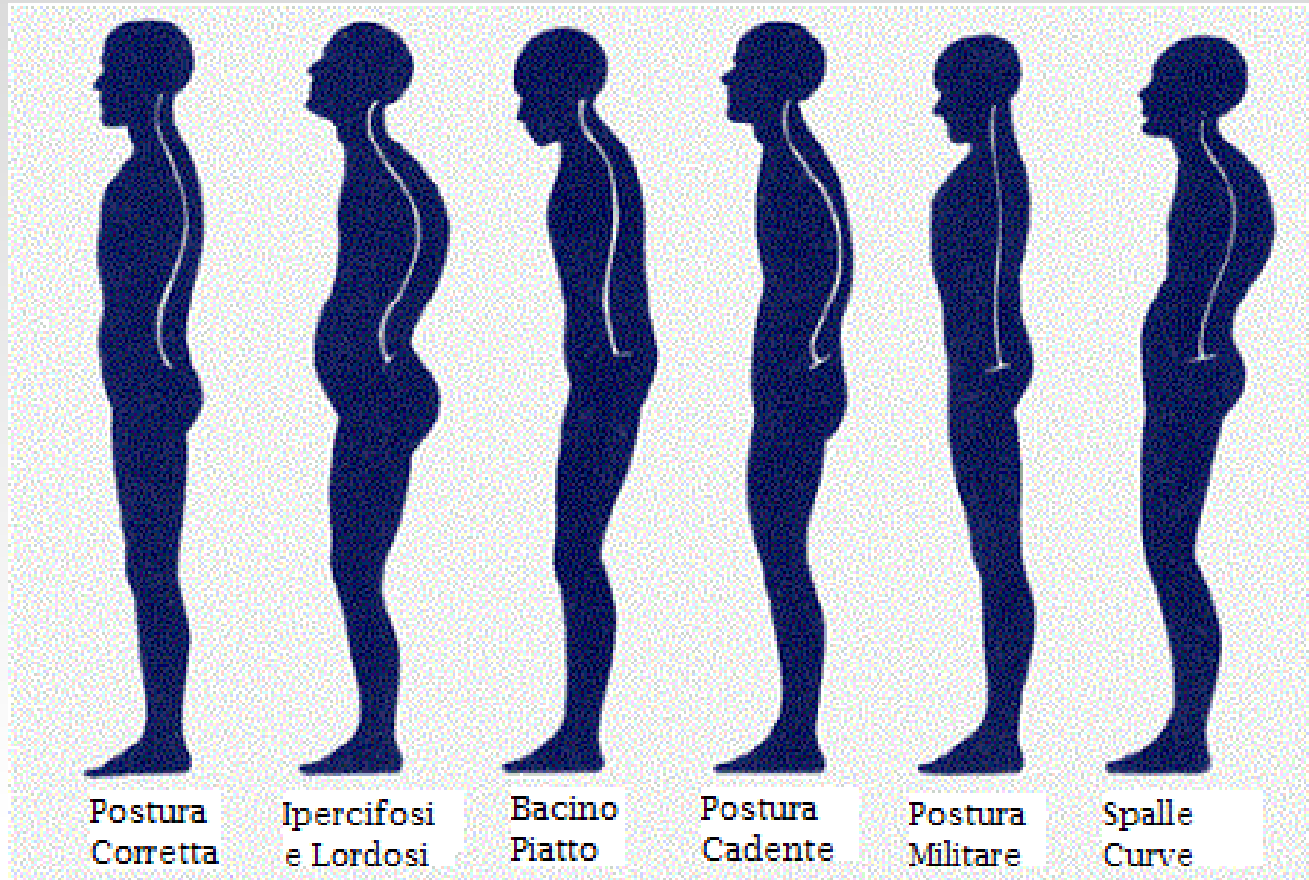


Liceo Scientifico Statale
Leonardo da Vinci



Ordine Provinciale dei Medici Chirurghi e Dentisti
REGGIO CALABRIA

Ipercifosi ed Iperlordosi



Federazione Nazionale
Ordine Medici Chirurghi ed Odontoiatri



Ministero dell'Istruzione
dell'Università e Ricerca

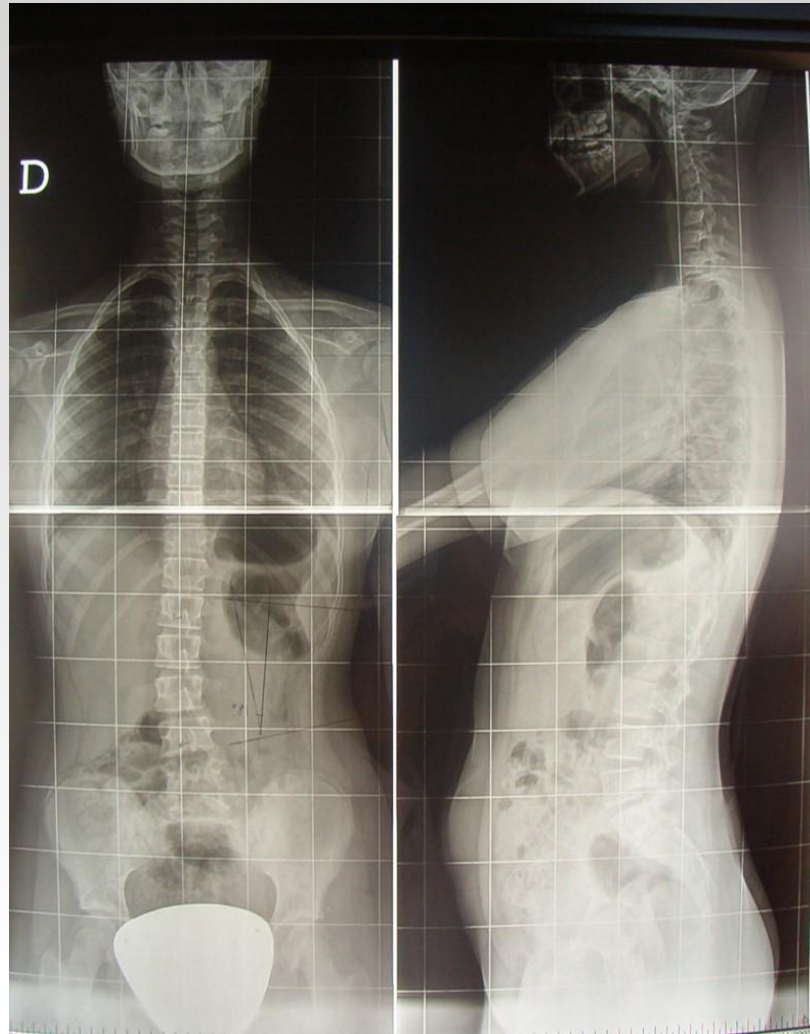


Liceo Scientifico Statale
Leonardo da Vinci



Ordine Provinciale dei Medici Chirurghi e Dentisti
Reggio Calabria

ESAME RADIOLOGICO



- Colonna vertebrale in toto frontale e laterale*
- ✓ *Gradi della curva*
- ✓ *Localizzazione*
- ✓ *Segno di Risser dell'accrescimento*



TRATTAMENTO

- *DI ATTESA*
- *ATTIVITA' FISICA PALLAVOLO BASKET NUOTO*
- *GINNASTICA VERTEBRALE*
- *ORTESI CORSETTI*
- *GESSO*
- *INTERVENTO CHIRURGICO*



✓ **DI ATTESA**

Nessun trattamento e controlli successivi

✓ *Ragazzi a fine accrescimento*

✓ *Curve funzionali (paramorfismi)*

✓ *Curve strutturate ma di lieve entità*

✓ *Ragazzi con problemi psicologici non aderenti ad alcun tipo di trattamento*



✓ **ATTIVITA' FISICA**

- ✓ Bene: pallavolo, basket, nuoto (specie dorso), palestra generica
- ✓ Dubbie: danza (aumento della lordosi)
- ✓ Dubbie: sport asimmetrici, tennis, scherma



✓ *GINNASTICA VERTEBRALE*

- ✓ *Curve strutturate ancora lievi*
- ✓ *Ragazzi in accrescimento (menarca recente)*
- ✓ *Coadiuvante nei trattamenti in corsetto o gesso*
- ✓ *Dopo il trattamento chirurgico*



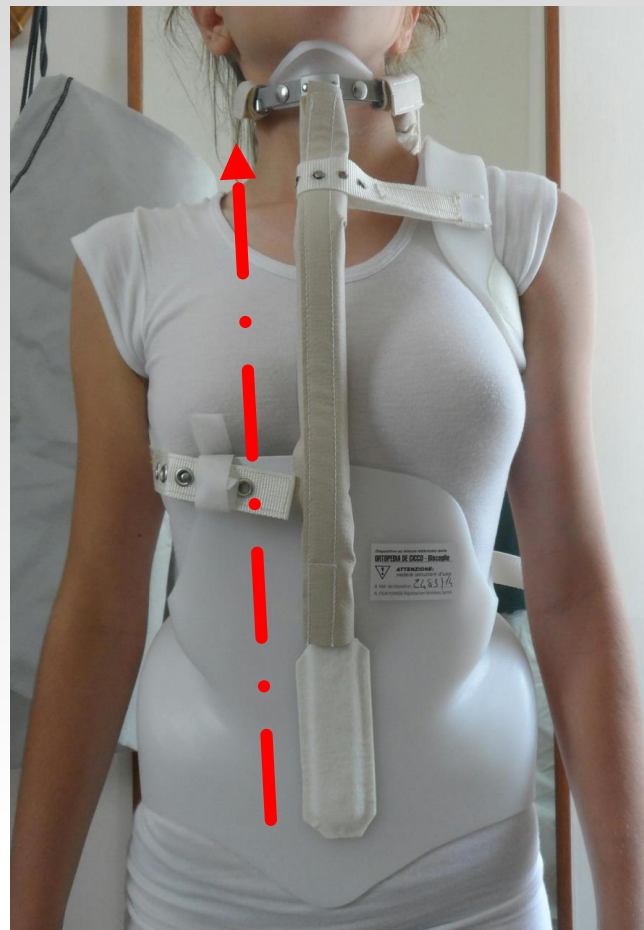
✓ *ORTESI: CORSETTI*

- ✓ *Deviazioni strutturate in soggetti in rapido accrescimento*
- ✓ *Fallimento dei trattamenti precedenti*
- ✓ *Preparazione al gesso o all'intervento*



Corsetti

- Milwaukee



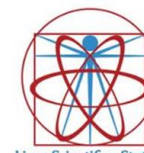
*Curve «alte»
...soggetti a rapido
accrescimento inizio
pubertà...*



Federazione Nazionale
Ordine Medici Chirurghi ed Odontoiatri



Ministero dell'Istruzione
dell'Università e Ricerca



Liceo Scientifico Statale
Leonardo da Vinci



Corsetto

- Cheneau

Spinte sul
torace per
«derotare»
la curva



Maturazione
scheletrica più
avanzata... curve
«basse»



Federazione Nazionale
Ordine Medici Chirurghi ed Odontoiatri



Ministero dell'Istruzione
dell'Università e Ricerca



Corsetto o gesso

- per dorso curvo*



..Il corsetto, ma anche il gesso terminano all'apice della curva



Federazione Nazionale
Ordine Medici Chirurghi ed Odontoiatri



Ministero dell'Istruzione
dell'Università e Ricerca

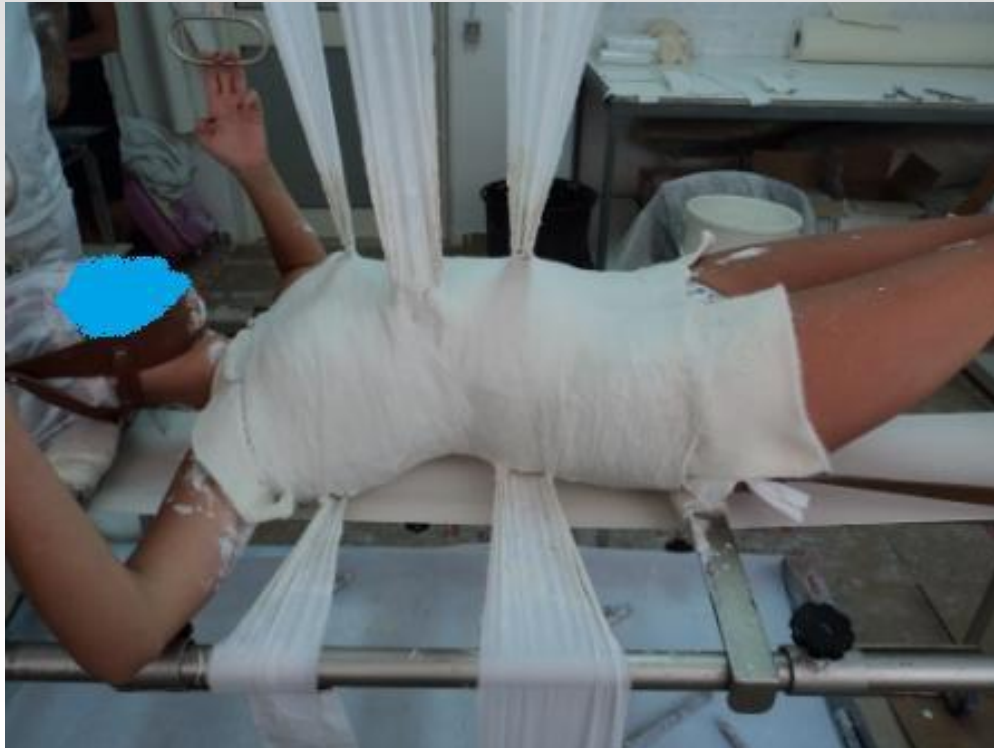

Liceo Scientifico Statale
Leonardo da Vinci



Ordine Provinciale dei Medici Chirurghi e Dentisti
REGGIO CALABRIA

- *Busto gessato*
- ✓ *Curve aggravate nonostante il trattamento in corsetto*
- ✓ *Curve gravi alla prima osservazione*
- ✓ *Preparazione all'intervento*



Letto di Cotrel



Federazione Nazionale
Ordine Medici Chirurghi ed Odontoiatri



Ministero dell'Istruzione
dell'Università e Ricerca



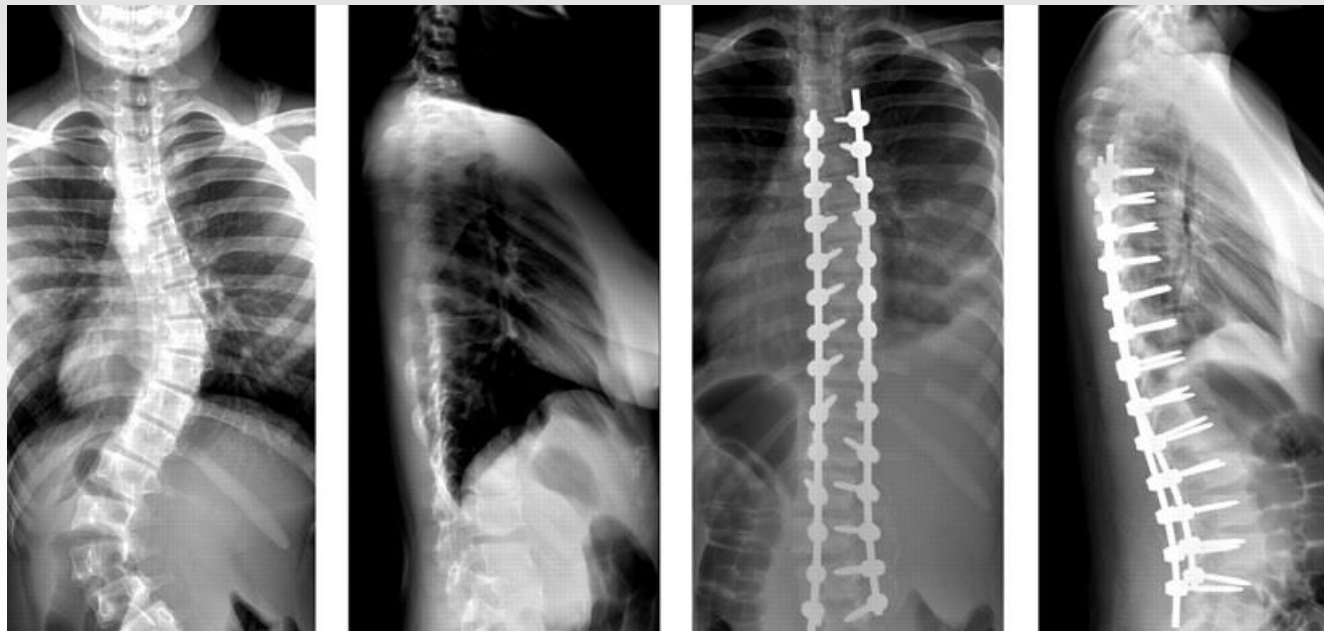
Liceo Scientifico Statale
Leonardo da Vinci



Ordine Provinciale dei Medici Chirurghi e Dentisti
REGGIO CALABRIA

• *Intervento (Correzione-Artrodesi)*

- ✓ *Curve strutturate gravi di prima osservazione*
- ✓ *Curve strutturate gravi non migliorate in busto o corsetto*

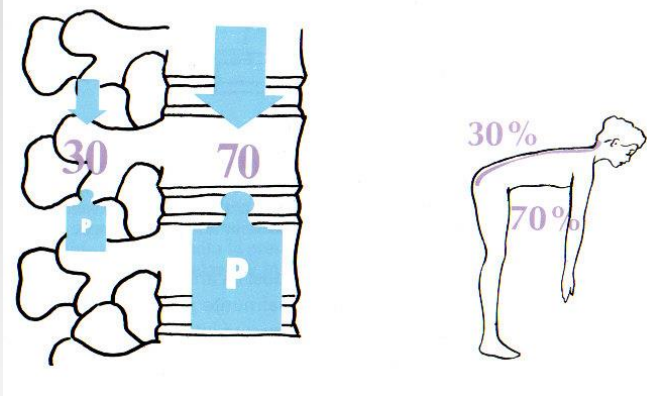
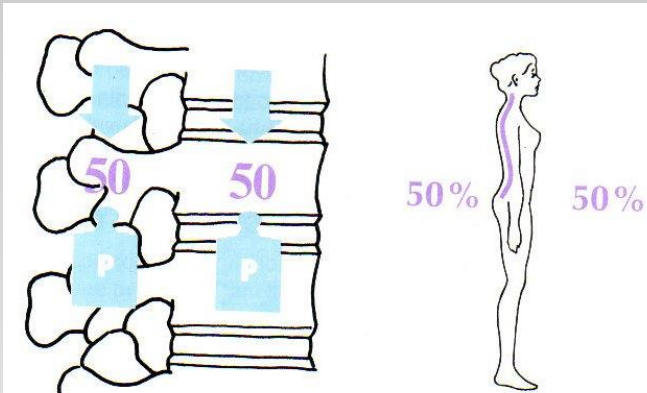
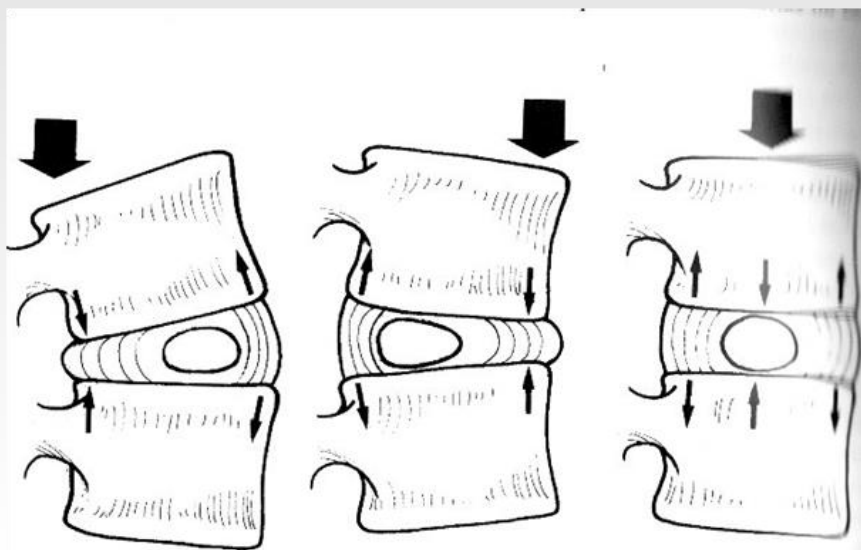


BIOMECCANICA

Come «funziona» la colonna vertebrale

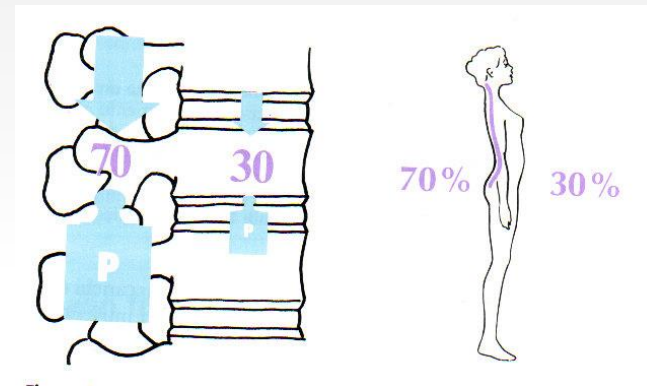
...in piedi...

...unità funzionale vertebre-disco...



...quando ci pieghiamo in avanti...

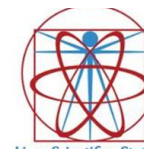
...quando ci raddrizziamo...



Federazione Nazionale
Ordine Medici Chirurghi ed Odontoiatri



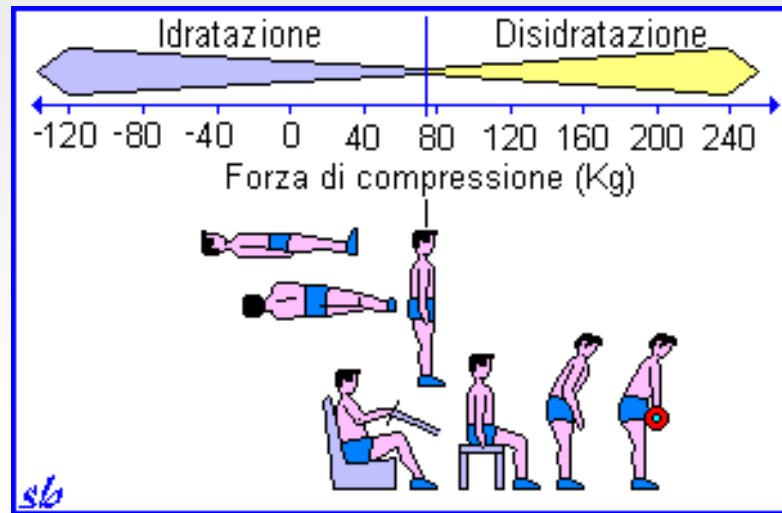
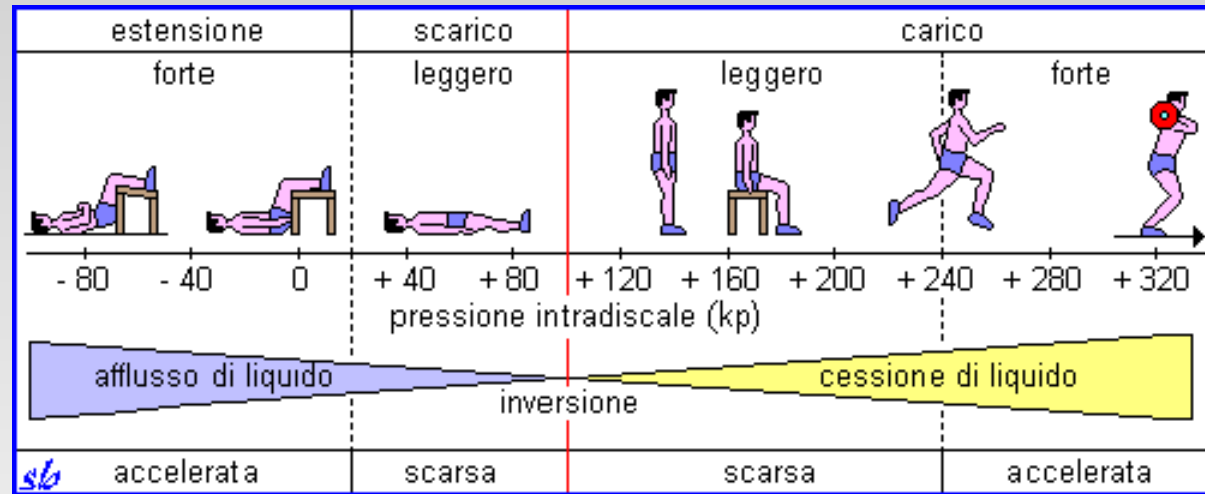
Ministero dell'Istruzione
dell'Università e Ricerca

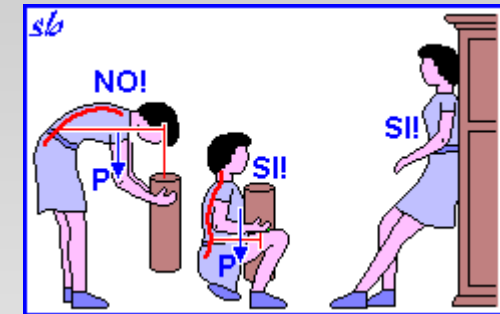
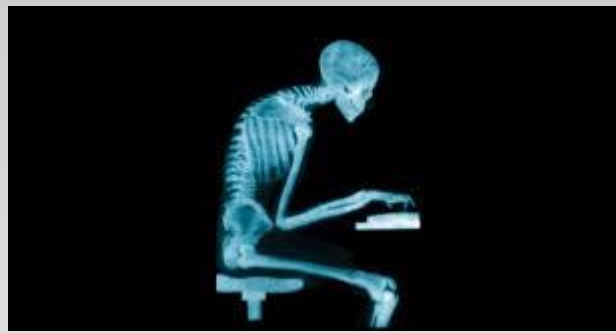
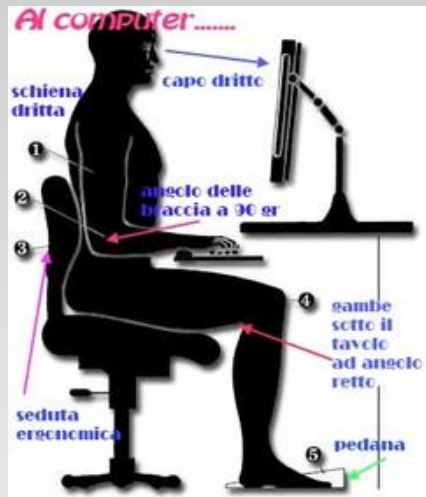
Liceo Scientifico Statale
Leonardo da Vinci



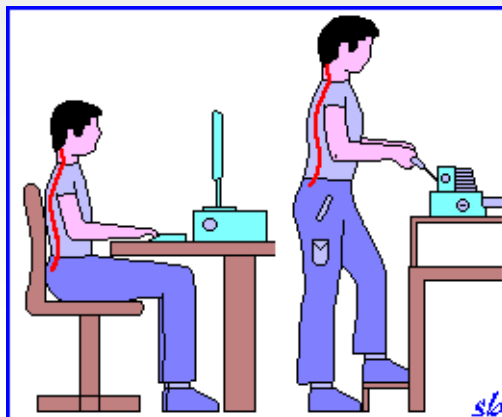
BIOMECCANICA FISIOLÓGICA DEL DISCO



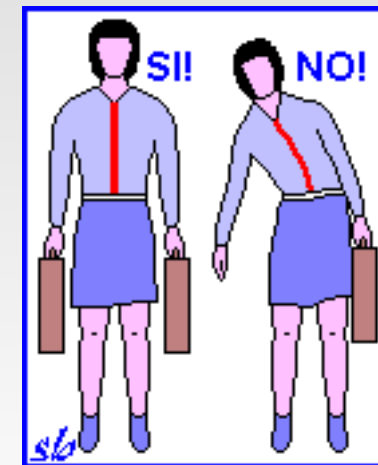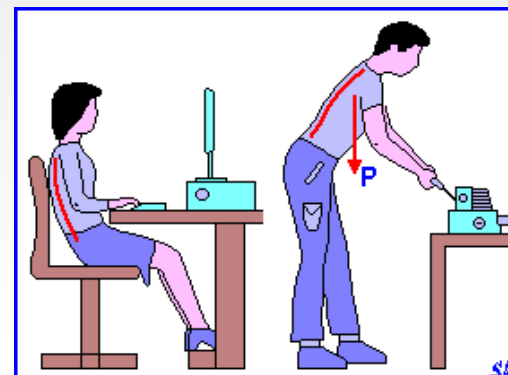


...STRESS SUL RACHIDE...

SI !



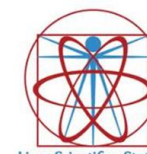
NO !



Federazione Nazionale
Ordine Medici Chirurghi ed Odontoiatri



Ministero dell'Istruzione
dell'Università e Ricerca

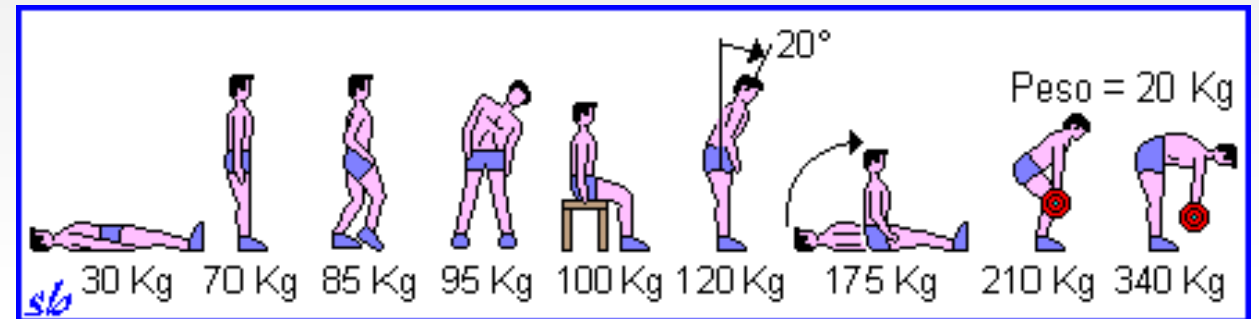
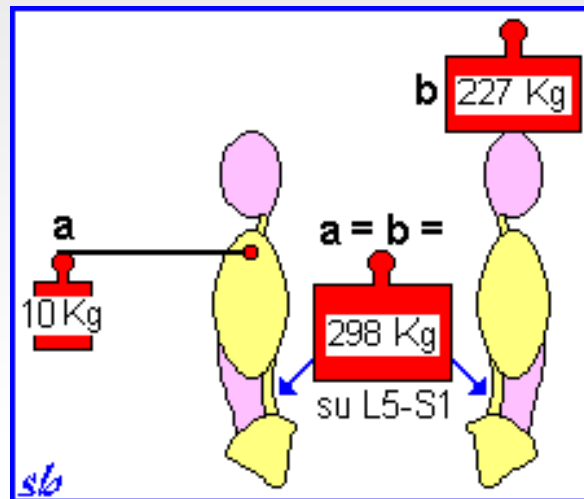
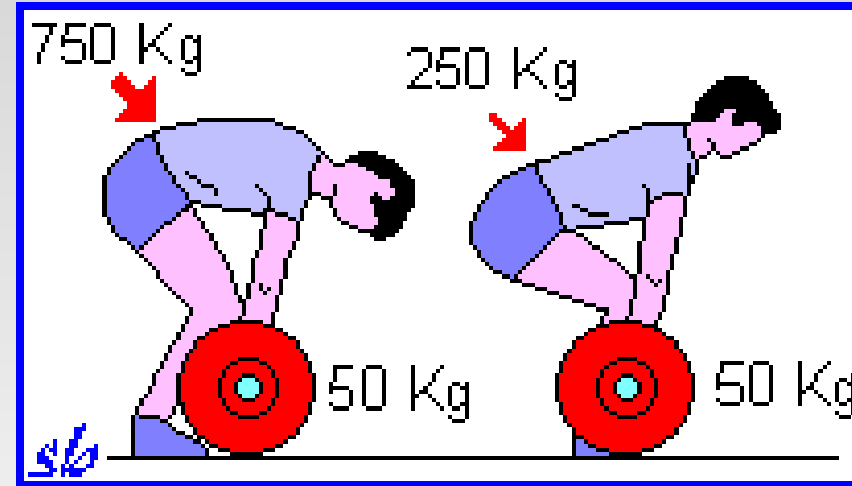
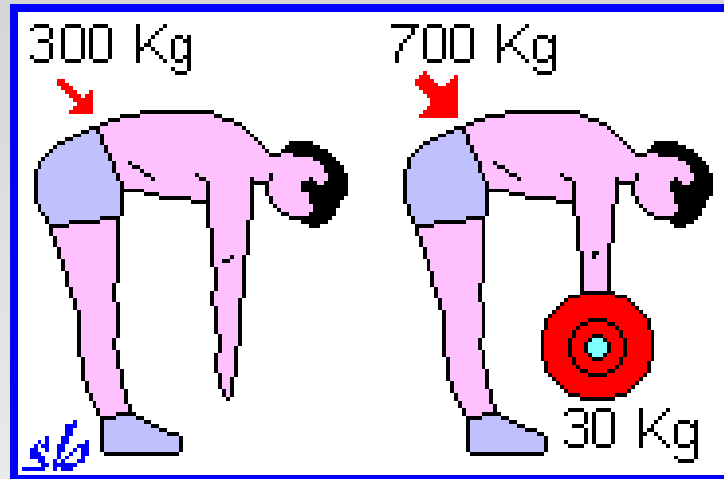


Liceo Scientifico Statale
Leonardo da Vinci



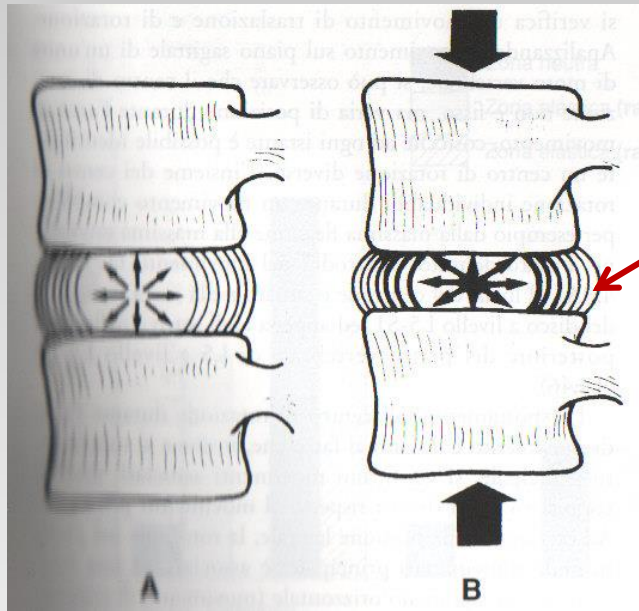
ASSOCIAZIONE PROVINCIALE DEI MEDICI CHIRURGI E DEI DENTISTI
REGGIO CALABRIA

...CARICHI SUL RACHIDE...


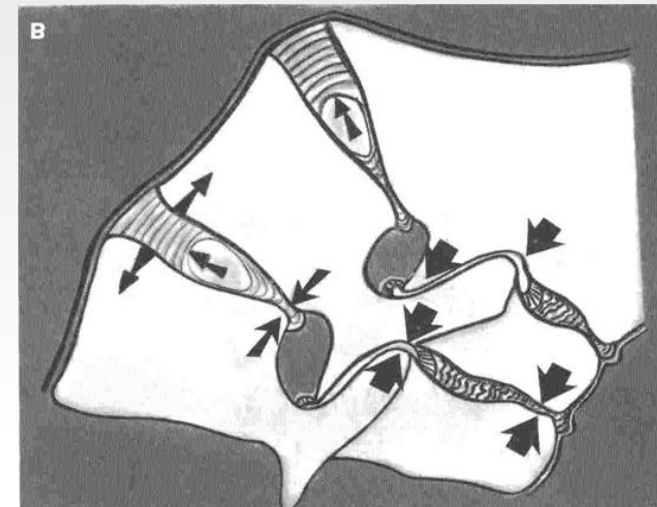
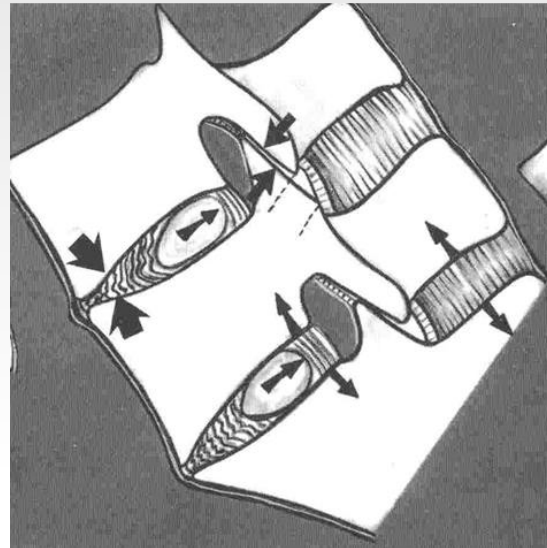
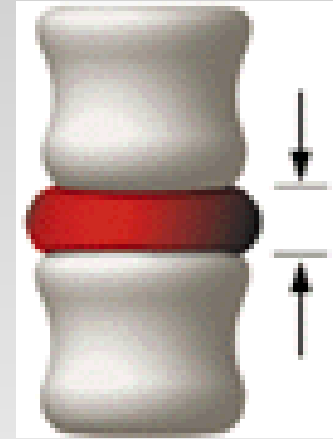


BIOMECCANICA

Flessione



Estensione



Federazione Nazionale
Ordine Medici Chirurghi ed Odontoiatri



Ministero dell'Istruzione
dell'Università e Ricerca



Liceo Scientifico Statale
Leonardo da Vinci

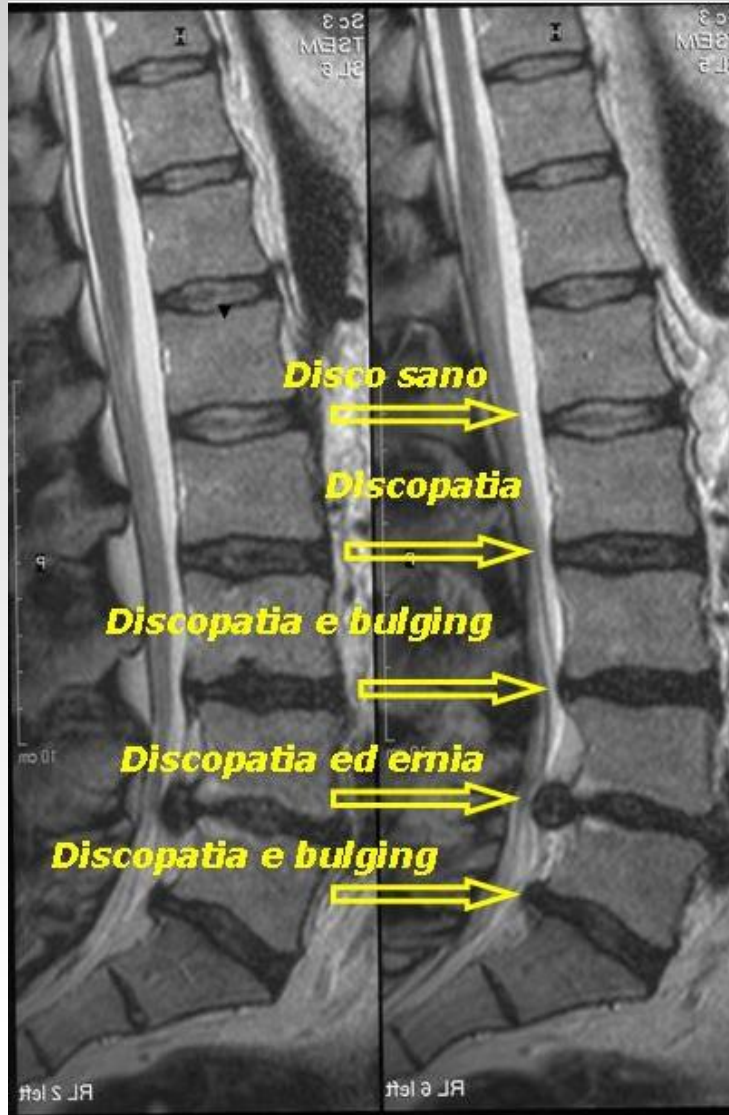


LA PATOLOGIA DEL RACHIDE NEGLI ADULTI

- ✓ **Infettiva**
- ✓ **Congenita (sinostosi, emispondilo, sacralizzazione ecc.)**
- ✓ **Traumatica**
- ✓ **Neoplastica (primitiva o metastatica)**
- ✓ **DEGENERATIVA (ERNIA DEL DISCO-DISCO-PATIE-ARTROSI)**
- **Evoluzione in maggiore età di scoliosi e lordosi dell'adolescenza**

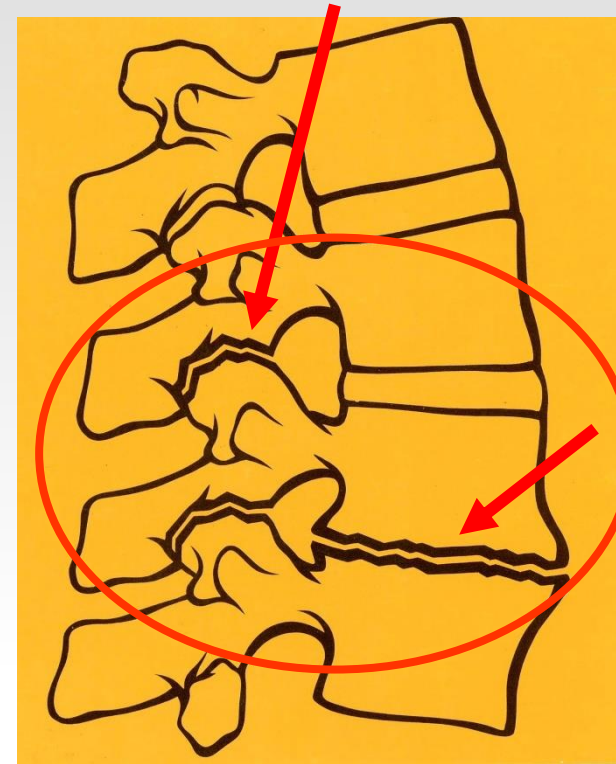


Cause di dolore Lombalgia



...Degenerazione - usura del segmento di moto !!!

PATOLOGIA DELLE FACCETTE



DISCOPATIA



Federazione Nazionale
Ordine Medici Chirurghi ed Odontoiatri



Ministero dell'Istruzione
dell'Università e Ricerca

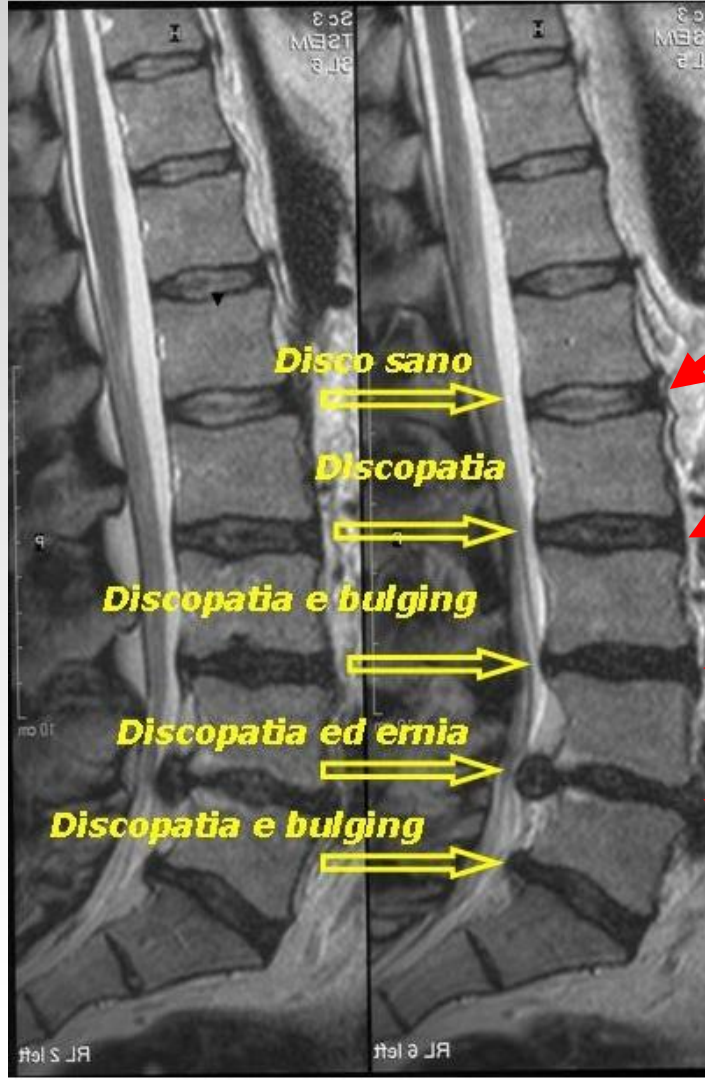


Liceo Scientifico Statale
Leonardo da Vinci



ORDINE PROVINCIALE DEI MEDICI CHIRURGI E DENTI DONTAIATRI
REGGIO CALABRIA

Causa anatomo-clinica del dolore ... (Lombalgia-mal di schiena..)



✓ asintomatico: nessun trattamento, attività fisica consentita senza limitazioni

✓ lombalgico: terapia medica, fisioterapia, ginnastica vertebrale, limitazioni attività con carichi eccessivi

✓ lombalgico-sciatalgico: terapia medica, fisioterapia, ginnastica vertebrale dolce, trattamenti percutanei, limitazioni o esclusione attività con carichi eccessivi

✓ Lombosciatalgico grave con turbe neurologiche ingravescenti: Intervento chirurgico !!



Federazione Nazionale
Ordine Medici Chirurghi ed Odontoiatri



Ministero dell'Istruzione
dell'Università e Ricerca



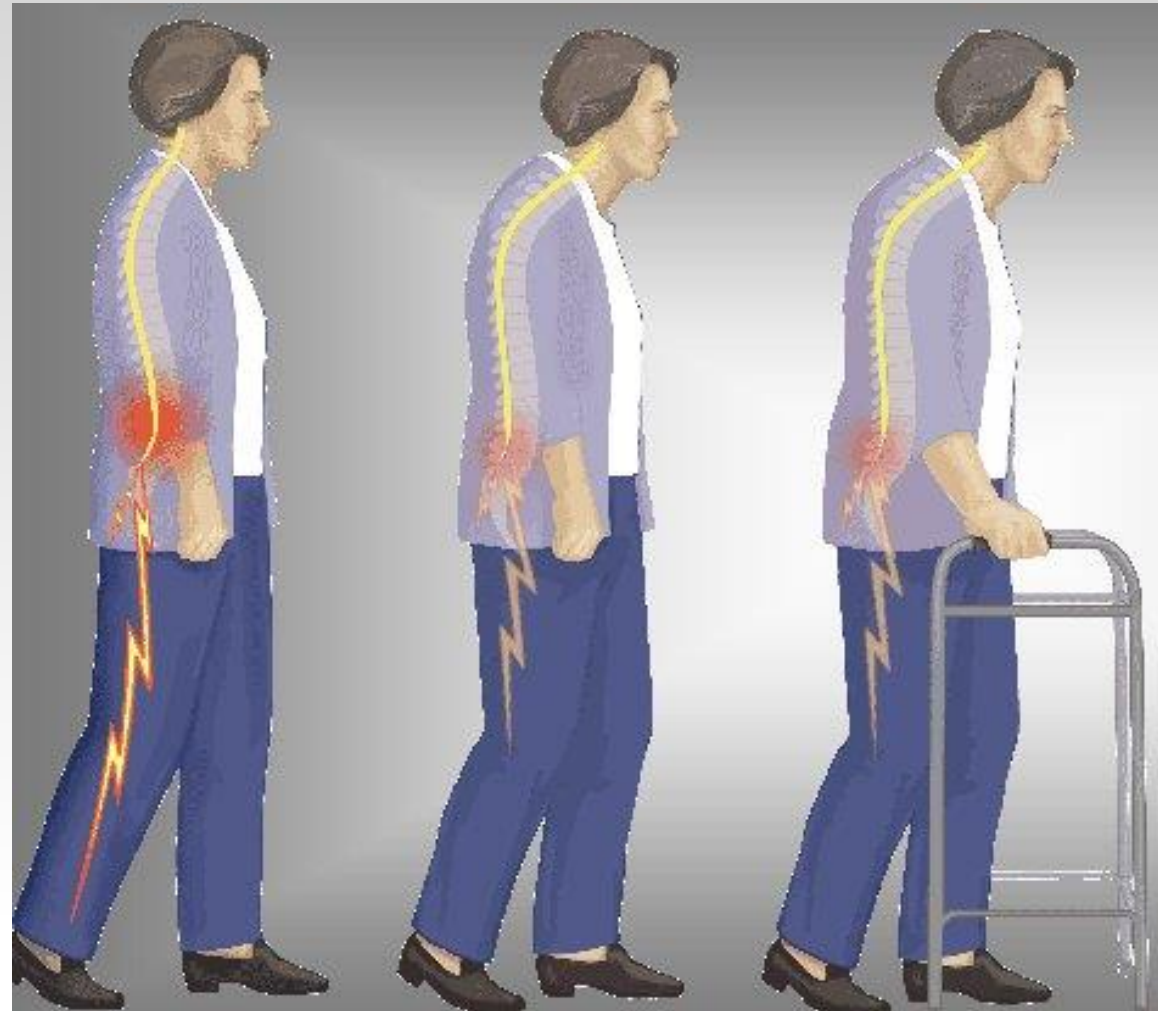Liceo Scientifico Statale
Leonardo da Vinci



Ordine Provinciale dei Medici Chirurghi e Dentisti
REGGIO CALABRIA

SINTOMATOLOGIA

Sciatalgia da sforzo o riposo - claudicatio



Federazione Nazionale
Ordine Medici Chirurghi ed Odontoiatri



Ministero dell'Istruzione
dell'Università e Ricerca

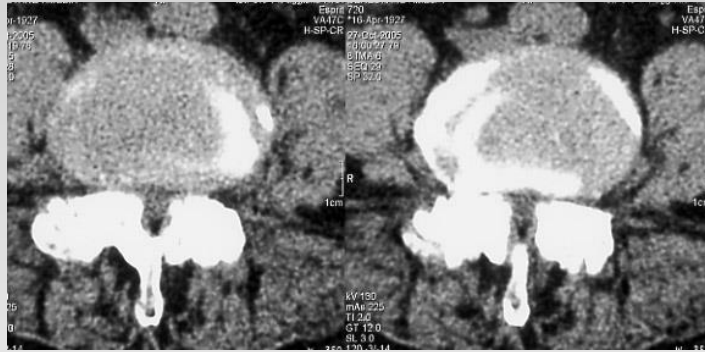

Liceo Scientifico Statale
Leonardo da Vinci

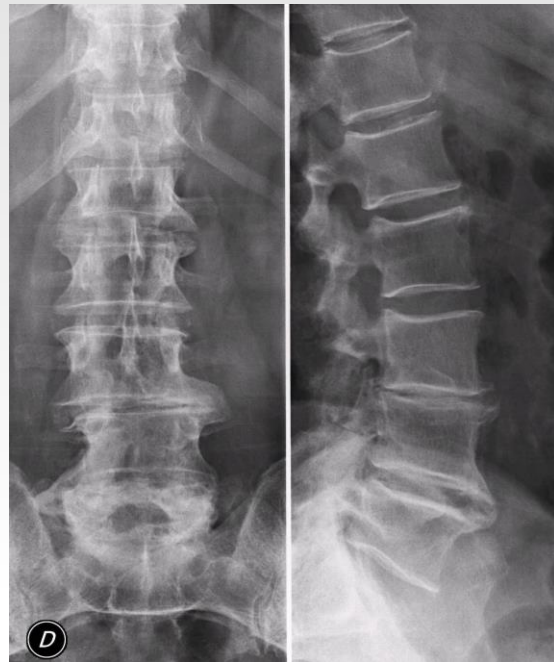

Ordine Provinciale dei Medici Chirurghi e Dentisti
REGGIO CALABRIA

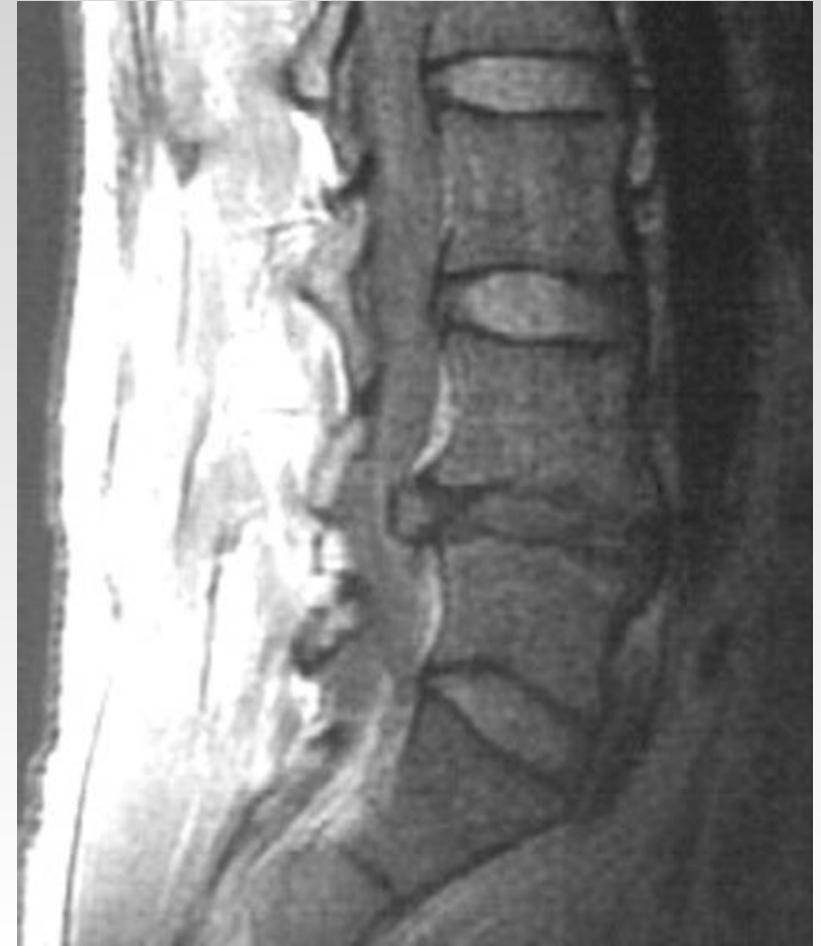Esami strumentali



TAC



RX



RMN



Federazione Nazionale
Ordine Medici Chirurghi ed Odontoiatri



Ministero dell'Istruzione
dell'Università e Ricerca



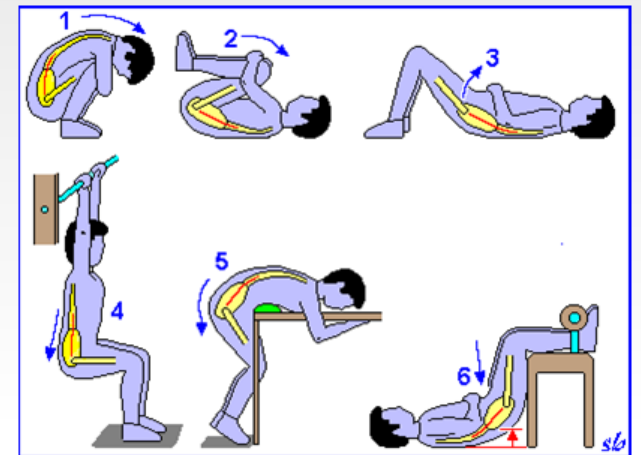
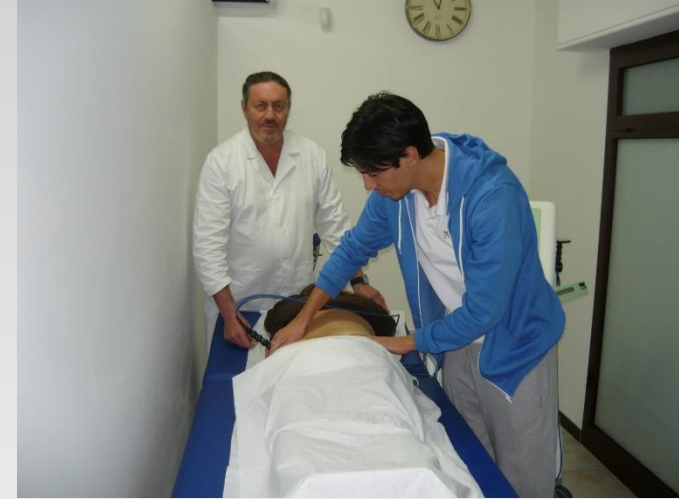Liceo Scientifico Statale
Leonardo da Vinci



Ordine Provinciale dei Medici Chirurghi e Dentisti
REGGIO CALABRIA

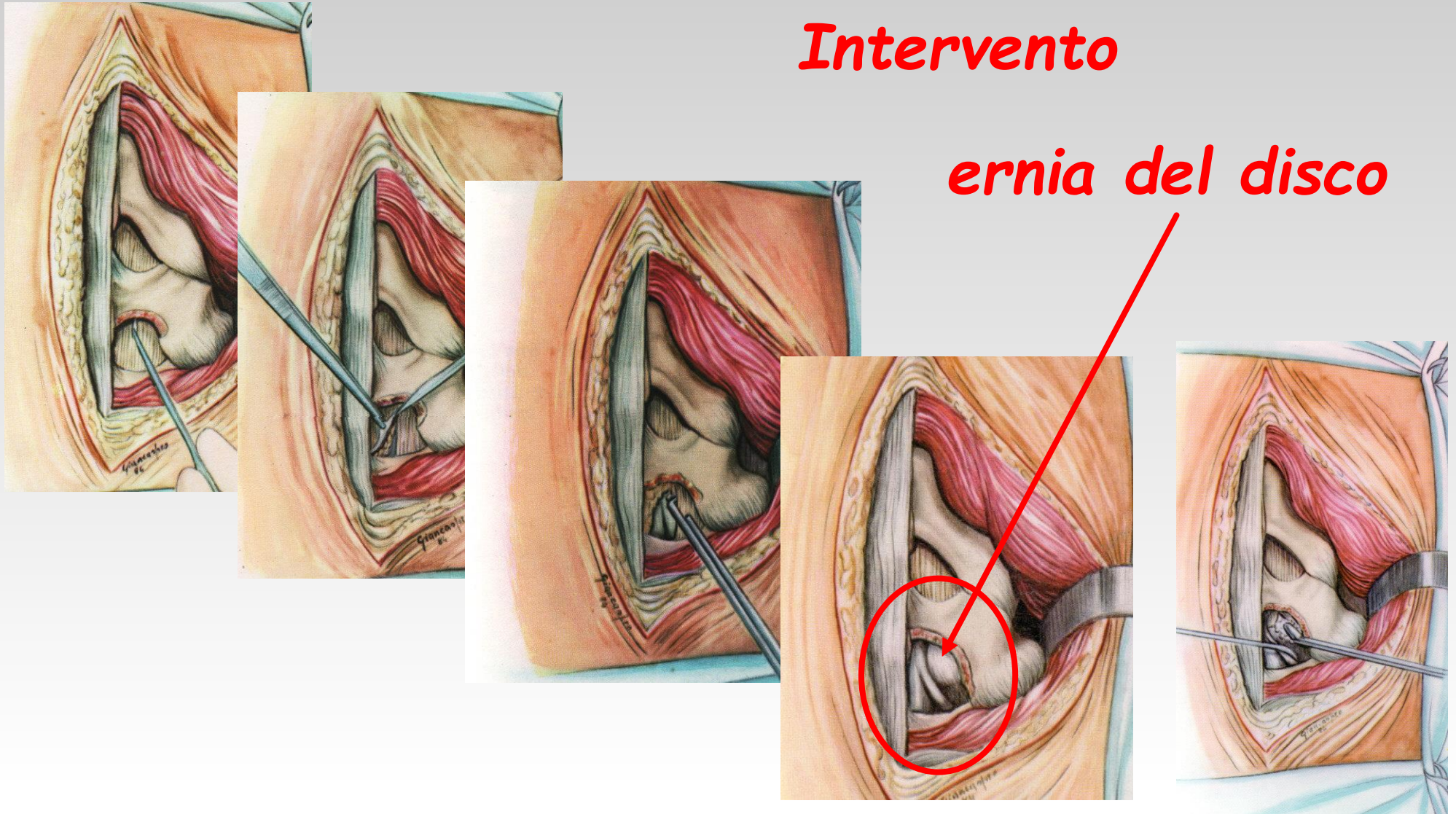
TRATTAMENTO CONSERVATIVO:

- *Terapia medica (fans-miorilassanti-cortisone-paracetamolo- oppiacei)*
- *Collare/busto (?)*
- *Fisiokinesiterapia (strumentale/elettromedicale-massoterapia-manipolazioni)*
- *Ozonoterapia*
- *Mesoterapia-agopuntura*
- *Ginnastica posturale ed esercizi di scarico del rachide*



Intervento

ernia del disco



Federazione Nazionale
Ordine Medici Chirurghi ed Odontoiatri



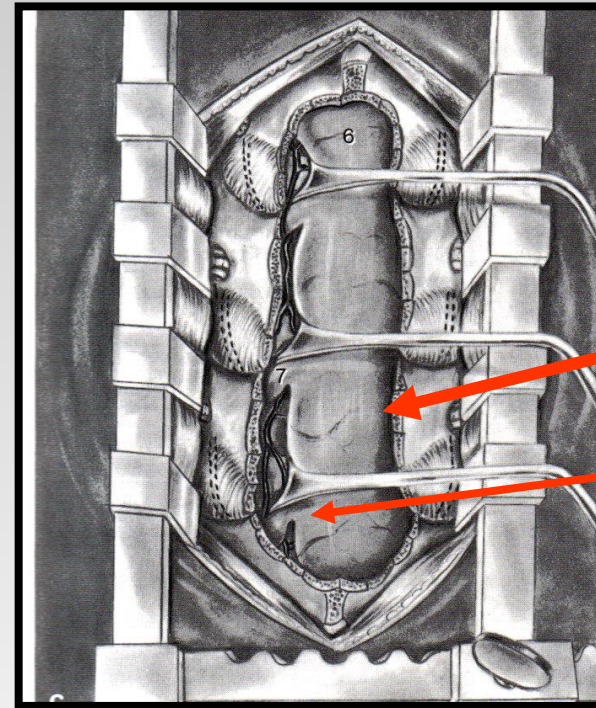
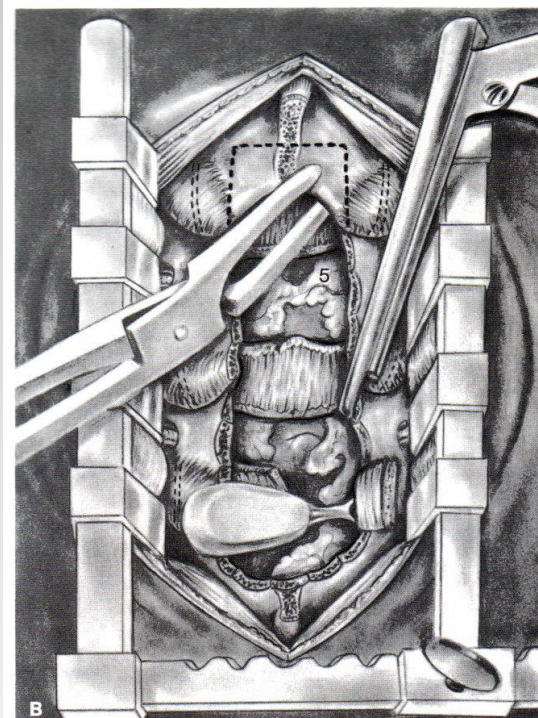
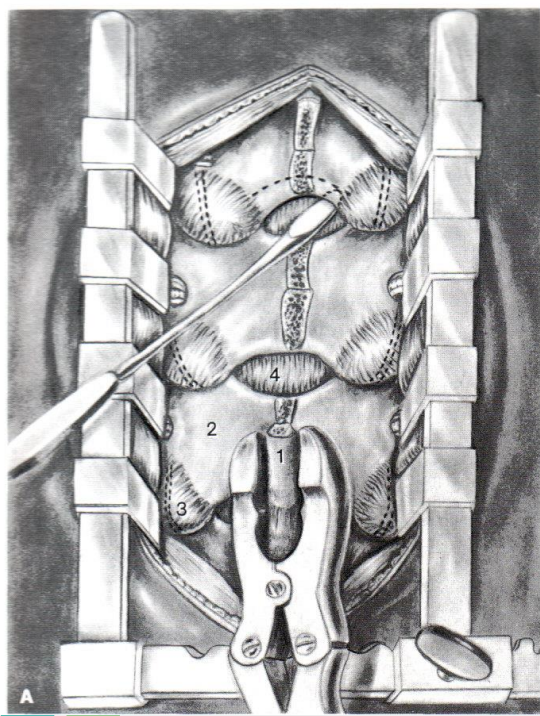
Ministero dell'Istruzione
dell'Università e Ricerca



Liceo Scientifico Statale
Leonardo da Vinci



ORDINE PROVINCIALE DEI MEDICI CHIRURGI E DENTISTI
REGGIO CALABRIA



Sacco midollare

Radice nervosa

Laminectomia centrale con emiartrectomia **(liberazione sacco e radici dalle compressioni ... casi gravi di** **discopatie ed artrosi)**



Federazione Nazionale
Ordine Medici Chirurghi ed Odontoiatri



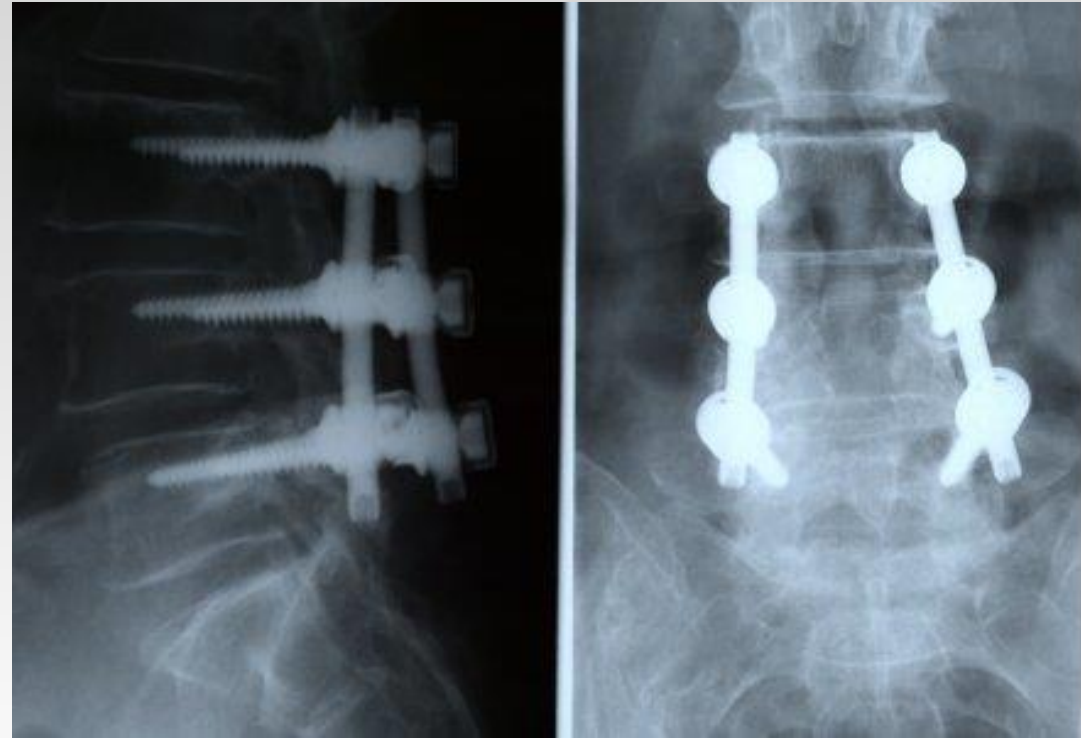
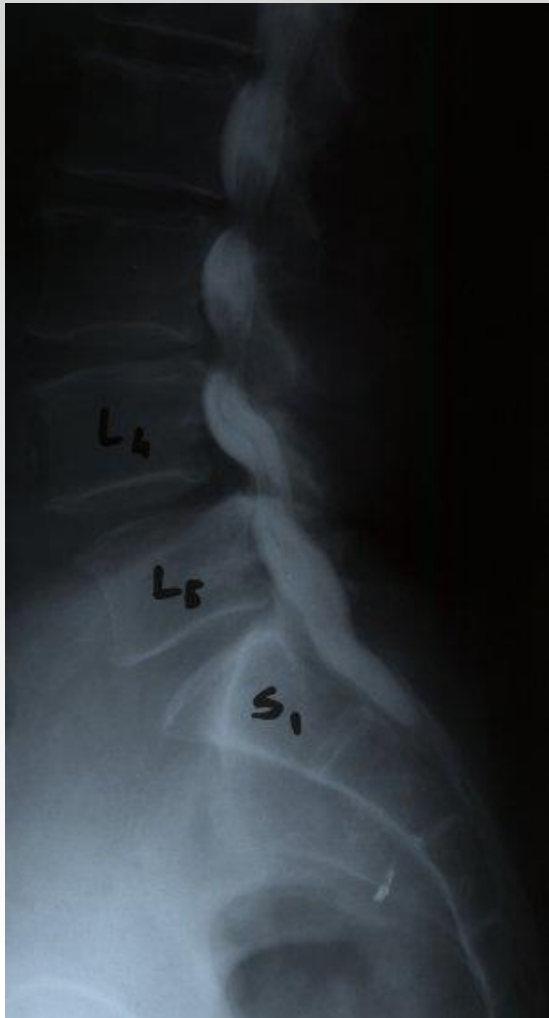Ministero dell'Istruzione
dell'Università e Ricerca



Liceo Scientifico Statale
Leonardo da Vinci



Stenosi del canale ed instabilità



Artrodesi a più livelli con barre e viti



Federazione Nazionale
Ordine Medici Chirurghi ed Odontoiatri



Ministero dell'Istruzione
dell'Università e Ricerca



Liceo Scientifico Statale
Leonardo da Vinci



Ordine Provinciale dei Medici Chirurghi e Dentisti
Reggio Calabria

Grazie per l'attenzione



Il vero viaggio non consiste nel raggiungere nuove mete, ma nell'avere nuovi occhi



Federazione Nazionale
Ordine Medici Chirurghi ed Odontoiatri



Ministero dell'Istruzione
dell'Università e Ricerca



Liceo Scientifico Statale
Leonardo da Vinci

